Capítulo 1

Aparelho de Herbst PMA – Passo a Passo

Alexandre Moro

A Ortodontia contemporânea tem exigido que os clínicos utilizem aparelhos que tenham a sua eficiência clínica comprovada cientificamente. O aparelho de Herbst, desde a sua reintrodução por Pancherz[1] em 1979, tem-se mostrado extremamente eficaz no tratamento das maloclusões de Classe II, independentemente do tipo de desenho utilizado. Hoje, pode-se dizer que o aparelho de Herbst é o aparelho funcional mais utilizado no mundo, entretanto, esse aparelho é pouco conhecido no Brasil.

Uma das explicações para a demora em adotarmos essa modalidade terapêutica foi o custo do aparelho. Há alguns anos, encontrava-se disponível para venda no Brasil apenas uma marca de sistema telescópico que custava dez vezes mais que nos Estados Unidos. Hoje, pode-se encontrar no Brasil várias marcas de sistemas telescópicos com um custo mais acessível.

Recentemente, com a introdução do Propulsor Mandibular Abzil (PMA), a empresa Abzil (São José do Rio Preto, São Paulo) veio dar um incentivo para que esse aparelho seja mais utilizado no Brasil.

O objetivo desta apresentação é descrever os passos clínicos para a utilização do aparelho de Herbst PMA.

Componentes do PMA

O sistema é constituído de um par de tubos (superior), um par de pistões (inferior) e quatro pivôs (Fig. 1).

Vantagens do PMA

Este sistema telescópico tem as seguintes vantagens em relação aos demais sistemas:

Facilidade de instalação: o tubo e o pistão são rapidamente encaixados no pivô com a própria mão, pois não há parafusos.

Conforto para o paciente: as suas superfícies arredondadas e o seu menor volume irritam menos a bochecha. Além disso, o pivô em forma de esfera confere maior liberdade de movimentação da mandíbula, que os sistemas que permitem apenas movimentos de abertura e fechamento da boca.

Maior resistência: a confiabilidade no desempenho do aparelho é muito importante e, por isso



Fig. 1 – *Kit* do PMA. O pistão do lado direito encontra-se dentro do seu respectivo tubo.

mesmo, o PMA apresenta grande resistência a fim de evitar a quebra de seus componentes e visitas de emergência.

Por que utilizar o PMA?

Vários são os motivos que levam o aparelho de Herbst a ter uma grande aceitação no tratamento da Classe II. Provavelmente, o mais importante é a eficiência na correção, pois, mesmo em pacientes não cooperadores, num período de 12 meses, a maloclusão é corrigida. Essa correção acontece independentemente da fase de crescimento pubescente que o paciente se encontra e também do seu potencial de crescimento, pois, caso ele não apresente uma boa resposta esquelética no avanço mandibular, as alterações dentoalveolares que acompanham o tratamento se encarregarão da correção.[2] É importante ressaltar que a protrusão dos incisivos inferiores que ocorre durante o tratamento muitas vezes não é desejável, entretanto, ela pode ser minimizada ou, então, revertida na fase seguinte de utilização do aparelho fixo. O aparelho de Herbst ajudará você e seus pacientes a alcançar o objetivo do tratamento de forma rápida, confortável e confiável.

Ativação simplificada

O PMA foi desenvolvido para ser de fácil manipulação. Não há necessidade de alicates ou instrumentos especiais para a sua instalação.

- A fim de encaixar o tubo no pivô superior, traga o tubo perpendicularmente de mesial para distal. Após o encaixe no pivô, gire o tubo e deixe-o paralelo ao arco dentário (Fig. 2).
- Confira a posição do tubo. Lembre-se de que a marca do tubo está voltada para cervical.
- Coloque o pistão dentro do tubo. Encaixe a porção terminal do pistão (garfo) no pivô inferior. Se você quiser que este encaixe fique mais firme, aperte a porção anterior do garfo com um alicate.
- Caso você prefira não avançar muito a mandíbula inicialmente, você poderá avançá-la passo a passo durante o tratamento. Para avançar mais a mandíbula (em intervalos de 6 a 8 semanas), coloque espaçadores no pistão.

Individualizar o aparelho

Na atualidade, há uma grande tendência em se utilizar os sistemas com coroas de aço, auxiliados ou não por bandas na sustentação, principalmente porque podem ser utilizados em conjunto com a expansão superior e/ou inferior, com aparelhagem fixa, mecânicas de intrusão, mesialização dos molares inferiores (fechamento de espaços de agenesias dos segundos pré-molares inferiores), distalização molar superior (em conjunto com o Pêndulo, por exemplo); podem também ser usados em casos assimétricos. Os desenhos dos aparelhos têm-se tornado cada vez mais sofisticados para fornecer aplicações multifuncionais baseadas no planejamento do tratamento.[3,4,5]

Bandas convencionais podem ser utilizadas com o aparelho de Herbst, entretanto, precisam ser reforçadas com solda, material de banda-extra (duas bandas juntas) ou um fio de suporte soldado em volta da parte oclusal da banda. Mesmo com essas modificações, o Herbst com bandas apresenta uma maior tendência de quebras. Algumas empresas desenvolveram bandas

Fig. 2A e B – Seqüência de movimentos para encaixar o tubo do PMA.

com material mais resistente,[6] mas mesmo assim, não são tão resistentes quanto as coras de aço. Em 2007, a empresa *American Orthodontics* (Sheboygan, Wisc, EUA) lançou as bandas Rollo, que vem a ser uma mistura de coroa de aço com banda. Elas têm ganhado grande aceitação nos Estados Unidos para a utilização em conjunto com o sistema de Herbst.

Seqüência Clínica para a Confecção do Aparelho de Herbst com Cantilever

Nesta apresentação será dada ênfase ao aparelho de Herbst com Cantilever,[7-10] pois este é o modelo que apresenta maior resistência e melhor resultado clínico.[11]

1ª consulta: exame clínico e colocação dos separadores nos primeiros molares superiores e inferiores. Entre os exames de rotina, deve ser realizada uma radiografia transcraniana da ATM para avaliar a posição inicial do côndilo em relação à fossa mandibular.

2ª consulta: escolha das coroas de aço superiores e inferiores utilizando o kit para prova da Ormco (Glendora, CA, EUA). Para a adaptação das coroas, não é necessário o desgaste dos dentes. Comece a colocação das coroas pressionando com os dedos e, na seqüência, utilize os mesmos calcadores que são utilizados para a adaptação de bandas. Tome cuidado para não distorcer as coroas. Normalmente, elas vão ficar subgengivais. Não desgaste as coroas a não ser que seja extremamente necessário. Após a escolha, molde as arcadas superior e inferior com as coroas.

Uma vez obtidos os modelos, confeccione o arco transpalatino com fio de 1,1 mm de aço. Devido à intrusão que os molares superiores podem sofrer pelo aparelho, esse arco deve ficar pelo menos 4 mm afastado do palato. Coloque também, se necessário, um apoio na oclusal do segundo molar superior, a fim de evitar a sua extrusão.

No modelo inferior, confeccione o arco lingual com fio de 1,1 mm de aço, que deve repousar sobre o cíngulo dos incisivos (Fig. 3). Coloque também um apoio sobre a face oclusal de cada um dos segundos pré-molares, a fim de impedir o abaixamento do arco lingual.

Confeccione o cantilever com fio aço meia cana 1,74 x 0,875 mm da Morelli (Sorocaba, São Paulo) (Fig. 3). Cada cantilever será confeccionado com dois pedaços de fio, pois este tem um formato de hemicírculo. É importante que o cantilever esteja paralelo ao plano oclusal e adaptado em relação à curvatura da arcada, pois, se ficar reto, poderá lesar a bochecha do paciente. Se for preciso, acerte o torque do cantilever.

A etapa seguinte, que é a soldagem dos pivôs, constitui-se no procedimento mais difícil na confecção do aparelho. O pivô superior deve ser posicionado paralelamente ao inferior, pois, se estiverem com orientações diferentes, o sistema telescópico não vai se adaptar perfeitamente, o que vai dificultar a movimentação da mandíbula do paciente. Comece soldando os pivôs nas coroas superiores (Fig. 4), de preferência, no meio da face vestibular. Solde os pivôs no cantilever inferior na região de primeiros pré-molares inferiores (Fig. 5).

Após a soldagem, coloque os pistões e os tubos nas coroas inferiores e superiores respectivamente. Oclua os modelos na posição avançada da mandíbula a fim de determinar a distância entre os pivôs (posição terapêutica), tomando cuidado para com a linha média. Deixe o tubo em posição paralela à do pistão e marque nele o local onde ele ficará tocando na parte anterior do pistão bem como onde será feito o corte. É esse corte que determinará o quanto a mandíbula do paciente deverá avançar. Após o corte, é muito importante que se removam as rebarbas de metal e que seja ampliada a luz do tubo; caso contrário, o pistão não deslizará dentro do tubo. Coloque o pistão dentro do tubo e marque-o 2 mm após o pivô superior para que seja diminuído o seu tamanho. Se o pistão ficar mais de 2 mm além do pivô superior, ele poderá machucar o paciente; se ficar muito curto, quando o paciente abrir muito a boca, ele escapará do tubo (Fig. 6).

3ª consulta: prove a adaptação do arco transpalatino, do arco lingual e das coroas em uma arcada de cada vez. A adaptação das coroas pode ser melhorada com o contorno das bordas cervicais utilizando-se um alicate para contornar bandas. Normalmente, quando necessário, apertam-se as faces mesial e distal da coroa. Verifique também a posição dos cantiléveres a fim de que não fiquem nem muito longe nem muito perto da gengiva.

Uma vez ajustados os tubos e os pistões, parte-se para a cimentação das coroas. Utilize, de preferência, um cimento de ionômero de vidro. Antes da cimentação, é importante passar um isolante (vaselina) na face oclusal dos molares após elas estarem secas, a fim de facilitar a remoção do cimento quando da retirada do aparelho.

Após secar completamente as coroas, preencha aproximadamente dois terços delas com cimento. É

Fig. 3 – Adaptação do arco lingual e do cantilever.

Fig. 4 – Soldagem do pivô superior.

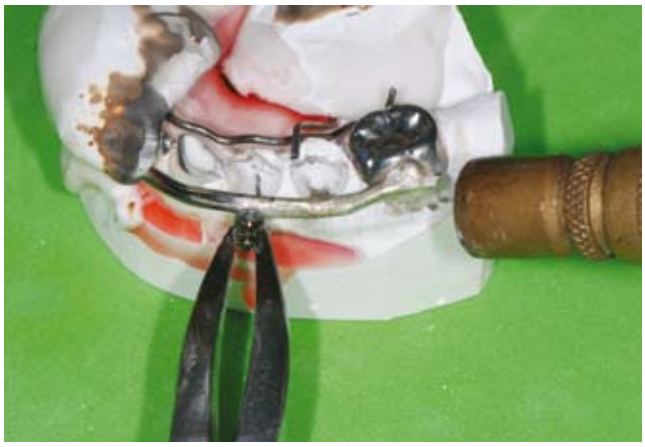

Fig. 5 – Soldagem do pivô inferior.

Fig. 6 – A parelho de Herbst com Cantilever – vista superior.

melhor cimentar primeiro a parte inferior do aparelho sem os pistões estarem parafusados. Na seqüência, cimente a parte superior com os tubos já fixados nas coroas. Por último, cole os apoios inferiores com resina composta na face oclusal dos pré-molares inferiores.

Após o cimento tomar presa, encaixe os pistões nos tubos e verifique o posicionamento da arcada inferior. Se a mandíbula não estiver na posição adequada, como por exemplo, estando com a linha média desviada, os tubos podem ser desgastados ou, então, pequenos anéis metálicos ("shims" ou espaçadores), com distâncias predeterminadas, podem ser adicionados ao pistão unilateralmente ou bilateralmente para esse ajuste final (Fig. 7).

Nos casos em que for realizada uma grande correção ântero-posterior, os anéis metálicos também podem ser utilizados para fazer avançar a mandíbula do paciente durante o tratamento, quando não for realizado todo o avanço da mandíbula inicialmente, preferindo-se, assim, um avanço mais gradual, ou seja, passo a passo.

Recomendações aos pais

Converse com os pais sobre o aparelho e explique que ele não interfere na abertura e no fechamento da boca ou mesmo com a mastigação dos alimentos. Entretanto, o paciente terá dificuldade para se alimentar durante a primeira semana, pois algum aumento de sensibilidade nos dentes ou na musculatura facial é normal nos primeiros dias. Qualquer analgésico pode ser utilizado para aliviar a dor. Após alguns dias, ele estará apto a se alimentar satisfatoriamente, devendo evitar alimentos duros ou pegajosos.

A parte interna da bochecha ficará irritada até que a mucosa se torne mais queratinizada. Uma pomada como Omcilon A, em orabase, pode ser útil. Capas plásticas (Comfort Solutions, Langley, Canadá) tam-

Fig. 7A

Fig. 7B

Fig. 7C

Fig. 7A-C – Fotografias intrabucais após a instalação do CBJ.

bém podem ser utilizadas para recobrir os parafusos dos pivôs inferiores. Além disso, durante a noite, um rolo de algodão pode ser colocado entre o "cantilever" e a bochecha do paciente, preso ao aparelho por meio de um elástico.

O problema mais comumente encontrado ocorre quando o paciente abre demasiadamente a boca e o pistão sai do tubo. Os pais e o paciente devem estar cientes das partes componentes e de como o aparelho funciona, pois, caso isso aconteça, eles poderão resolver o problema.

Após alguns dias, o paciente achará que esse é um aparelho fácil de ser utilizado.

Quando remover o aparelho?

Normalmente, o aparelho deve ser utilizado por um período de 12 meses, sendo que os côndilos deverão estar centrados novamente na fossa mandibular na época da remoção. Isso poderá ser comprovado com uma radiografia da ATM, que será comparada à inicial. Além disso, considerando que sempre haverá uma recidiva, é importante sobrecorrigir a relação molar, chegando, se possível, a uma Classe III.

Remoção do aparelho

A remoção das coroas começa antes da cimentação do aparelho. A utilização de vaselina na face oclusal evitará que o ionômero de vidro fique aderido aos sulcos, tornando a sua remoção muito difícil.

Apesar da existência de um alicate especial para a remoção das coroas de aço (AEZ Orthodontic Instruments, Glendora, CA, EUA), é preferível utilizar uma caneta de alta rotação com uma broca para cortar metal. Neste caso, inicia-se pela superfície oclusal. Como a quantidade de ionômero é grande nesta região, não há perigo da broca desgastar o dente. Após realizar um amplo corte na face oclusal, estenda-o para a porção mesiovestibular, a fim de remover a coroa superior. Para a coroa inferior, estenda o corte para a porção distovestibular. Cuidado deve ser tomado na face vestibular, pois a quantidade de cimento é pequena nessa região e qualquer movimento mais brusco com a broca poderá desgastar o dente.

Após o corte da coroa, utilize um alicate de remoção de bandas para remover as coroas, apoiando-o no cantilever inferior ou no pivô superior.

Após a remoção do aparelho, prossiga com a montagem da aparelhagem fixa para um perfeito detalhamento da oclusão.

Referências

1. PANCHERZ H. Treatment of Class II malocclusion by jumping the bite with the Herbst appliance: A cephalometric investigation. *Am J Orthod* 1979; 76(4):423-442.
2. RUF S, PANCHERZ H. When is the ideal period for Herbst therapy – early or late? *Sem Orthod* 2003; 9:47-56.
3. MORO A. et al. O aparelho de Herbst e suas variações. *R. Dental Press Ortodon. Ortop. Facial* 2000; 5(2):35-41.
4. MORO A. et al. Descrição, passo a passo, do aparelho de Herbst com coroas de aço superiores e "splint" removível inferior. *R. Dental Press Ortodon. Ortop. Facial* 2001; 6(3):35-41.
5. NOBLE PSA. *Clinical management of crown/banded bite jumping Herbst appliances.* Sturtevant: Allesee Orthodontic appliances. 8ed. 2005.
6. MORO A. A utilização de bandas reforçadas para a confecção do aparelho de Herbst. *R Clin Ortodon Dental Press* 2003; 2(2):9-21.
7. MAYES JH. Improving appliance efficiency with the Cantilever Herbst. A new answer to old problems. *Clin Impressions* 1994; 3(2):2-5,17-19.
8. MAYES JH. The single-appointment preattached Cantilever. *Clin Impressions* 1996; 5(2):14-23.
9. MORO A. et al. Descrição, passo a passo, do aparelho de Herbst com Cantilever (CBJ). *J Bras Ortodon Ortop facial* 2002; 37(38):162-174.
10. MORO A. et al. Class II Correction with the Cantilever Bite Jumper. A Variant of the Herbst. *Angle Orthod.,* no prelo.
11. MORO A. et al. Complicações durante o uso do aparelho de Herbst com Cantilever e com Splint de acrílico inferior removível. *R. Dental Press Ortodon Ortop Facial,* no prelo.